

Möglichkeiten zur Rezidivprophylaxe in der Varizenchirurgie

Possibilities to prevent recurrent varicose veins after surgery

Autoren

N. Frings¹, L. Brümmer¹, N. Prinz¹, P. Glowacki¹, K. Rass²

Institute

1 Capio Mosel-Eifel-Klinik, Bad Bertrich

2 Eifelklinik St. Brigida, Simmerath

Schlüsselwörter

Varizenchirurgie, Rezidivvarikosis, Neoangiogenese, Barrieretechniken, Remodellinghypothese

Key words

Varicose vein surgery, recurrent varicose veins, neoangiogenesis, barrier techniques, remodelling hypothesis

eingereicht 10.09.2018

akzeptiert 16.11.2018

Bibliografie

DOI <https://doi.org/10.1055/a-0800-9988>

Phlebologie 2019; 48: 32–38

© Georg Thieme Verlag KG Stuttgart · New York

ISSN 0939-978X

Korrespondenzadresse

Dr. med. Norbert Frings

Capio Mosel-Eifel-Klinik

Kurfürstenstr. 40

56864 Bad Bertrich

Tel.: 02674–940127

Fax: 02674–940295

E-Mail: norbert.frings@de.capio.com

ZUSAMMENFASSUNG

Die hohe Crossenrezidivquote in der Varizenchirurgie führt zur Verpflichtung, Maßnahmen zur Rezidivprophylaxe einzusetzen. Durch diverse Barrieretechniken an der Crosse lässt sich die Refluxquote auf Werte zwischen 1,5 und 3 % nach 2–5 Jahren bei einer Erstoperation reduzieren. Die einfachsten Techniken stellen die Elektrokoagulation des Crossenstumpfendothels mit

Naht der Lamina cribrosa sowie die extensive Crossektomie mit Stumpfübernaht dar. Dennoch kann das Crossenrezidiv nicht völlig vermieden werden. Die Remodelling Hypothese zur Genese der Varikosis, welche mit chronisch inflammatorischen Prozessen einhergeht sowie die weiteren Faktoren, welche mit einem Crossenrezidiv assoziiert sind, spielen hier eine bedeutende Rolle. Es sollten somit zusätzlich zu den Barrieretechniken auch nicht operative, antiinflammatorisch wirksame Maßnahmen in das Behandlungsspektrum aufgenommen werden: Venenbewusste Lebensführung mit Kompressionsstrümpfen, Vermeiden von langem Sitzen und Stehen, Ausdauerbewegungen und bei Übergewicht Reduzierung des viszeralen Fettgewebes. Studien zu dieser nicht operativen Form der Crossenrezidivprophylaxe fehlen jedoch.

ABSTRACT

The high rate of groin recurrences in varicose vein surgery has established a need for methods to prevent them.

The use of different barrier techniques in the groin helps in reducing the reflux rate to 1.5 and 3 % within two to five years after the primary operation.

Electrocoagulation of the stump endothelium with suturing of the lamina cribrosa and extensive crosssectomy with stump oversuturing represent the most simple techniques. Even so, recurrence at the saphena femoral junction cannot be prevented in all cases. The remodelling hypothesis of varicose vein genesis, which includes chronic inflammatory processes, as well as further factors associated with recurrence seem to play a significant role in the pathophysiologic process. Therefore, in addition to barrier techniques conservative anti-inflammatory procedures should also be included in the therapy program: Vein-conscious lifestyle with compression-therapy, avoiding long sitting and standing, endurance sports and in case of obesity reduction of visceral fat tissue. Studies addressing this nonsurgical type of recurrence prevention are lacking.

Einleitung

Rezidivvarizen nach operativer Therapie stellen ein großes Problem dar, sowohl für den Patienten als auch für den Arzt. Rezidivoperationen sind schwieriger, zeitaufwendiger und kostspieliger als ein Ersteingriff. Postoperative Komplikationen treten häufiger auf als nach Ersteingriff und können schwerwiegend sein [1–6].

Über die Häufigkeit von Crossenrezidiven bei Operationen ohne Neoangiogenese-protektion finden sich in der Literatur Angaben zwischen 33 % [7] und 60 % [8]. Aus diesem Grunde gibt es schon lange die Bestrebungen, die Inzidenz des postoperativen Varizenrezidivs zu reduzieren.

In dieser Studie sollen aufgrund von Literaturdaten sowie eigener Erfahrung und nach Darlegung der aktuellen Hypothese zur Varizenentstehung die unterschiedlichen Rezidivformen analysiert und Möglichkeiten zur Rezidivprophylaxe vorgestellt werden mit Definition eines heutigen State of the Art bei der Crossektomie. In Anbetracht des Phänomens der Neoangiogenese (NA) sowie der mit diversen inflammatorischen Prozessen einhergehenden Umbau (Remodelling)-Hypothese für die Entstehung der Varikosis [9,10] stellt sich dabei die Frage, ob eine umfassende Crossenrezidivprophylaxe allein durch chirurgische Maßnahmen möglich ist oder ob nicht auch nicht operative Maßnahmen eingesetzt werden müssen.

Zusätzlich wird der Versuch unternommen, Patientenkollektive zu identifizieren bei denen ein geringes bzw. hohes Crossenrezidivrisiko besteht mit Herausarbeitung einer Patientengruppe, bei welcher die Rezidivprophylaxe nicht das primäre Ziel der Varizenchirurgie darstellt.

Über viele Jahre kam dem venösen Klappenreflux die entscheidende Bedeutung für die Entwicklung der Varikosis zu.

Inzwischen verdichten sich jedoch die Hinweise, dass nicht die Klappenfehlfunktion die eigentliche Ursache für die CVI und ihre Progression ist, sondern ein venöser Umbauprozess der Venenwand (Remodelling) mit nachfolgender Klappeninsuffizienz. Dieses durch strömungsphysikalische und verschiedene biochemische Prozesse ausgelöste Remodelling wird stimuliert durch ungünstigen Lebensstil in Form von langem Stehen, Sitzen, Bewegungsmangel sowie Übergewicht [9,10,11,12].

Wenn somit der Venenwandumbau die entscheidende pathophysiologische Ursache darstellt und die Klappeninsuffizienz eine sekundäre Folge dieses Remodellings ist, so drängt sich zwingend die Vermutung auf, dass ein Eingriff an einer defekten Venenklappe mit Stripping/ Exhairese von varikösen Venen ein Crossenrezidiv auf Dauer nicht sicher verhindern kann.

Einteilung der postoperativen Rezidive nach Vermeidbarkeit und Lokalisation

Trotz dieser Einschränkungen soll zunächst dennoch aus systematisch didaktischen Gründen eine Einteilung der Rezidivformen in Vermeidbarkeit und Unvermeidbarkeit sowie entsprechend der Lokalisation in Rezidive an der Crosse sowie am Bein vorgenommen werden.

Vermeidbares Rezidiv:

Diese Rezidivgruppe entsteht bekanntlich bei Unzulänglichkeiten der Diagnostik, Indikationsstellung oder operativen Therapie. Das Übersehen einer Crosseninsuffizienz beim Eingriff der ausschließlichen Phlebektomie, eine inkorrekte Crossektomie oder das Belassen einer gedoppelten Stammvene oder relevanten Perforansinsuffizienz können hier beispielhaft genannt werden.

Unvermeidbare Rezidive:

Wenn sich nach korrekter, duplexkontrollierter Crossektomie im weiteren Verlauf – evtl. auch nach sehr vielen Jahren – erneut ein Crossenrezidiv oder eine Rezidivvarikosis einstellt, so muss man von einem unvermeidbaren Rezidiv sprechen, welches zusätzlich zum Umbauprozess in der Venenwand auch durch genetische Fakto-

► **Tab. 1** Faktoren, die mit der Neoangiogenese assoziiert sind und welche biochemische Entzündungs- und Wachstumsfaktoren sezernieren [9,10,15,23,24,25].

Neoangiogenesefördernde Konstellationen

- Ausmaß der CVI
- Postoperative Hämatome
- Verwachsungsgewebe
- Frühere Schwangerschaft
- Postoperativ Schwangerschaft
- Übergewicht
- BMI > 29
- Kleine suprainguinale Inzision < 3 cm
- Totalstripping bis Innenknöchel
- Bewegungsmangel

► **Tab. 2** Molekularbiologie und Thrombozytenendothelinteraktion. Alle zellulären Reaktionen werden durch Molekularbiologische Prozesse bzw. durch eine Thrombozytenendothelinteraktion gesteuert [7,23,24,25,26,27].

Stimulierung der Neoangiogenese durch molekularbiologische Prozesse

- VEGF (vascular endothelial growth factor)
- IGF (insulin light growth factor)
- NGF (nerve-growth factor) u. a.
- Cytokine (über 30)
- TGF (transforming growth factor)
- FGF (fibroblast growth factor)
- Prostaglandine
- Cyclooxygenase I und II

ren [13,14], mit dem Crossenrezidiv assoziierte Faktoren (► **Tab. 1**) sowie vor allem auch durch die Neoangiogenese bedingt ist.

Die Existenz der Neoangiogenese wird heute allgemein akzeptiert [1,7,8,16,17,18,19,20,21,22], und diverse Autoren haben den Versuch einer Definition unternommen mit Erarbeitung von makroskopischen sowie histologischen Kriterien [17,18,19,20,22].

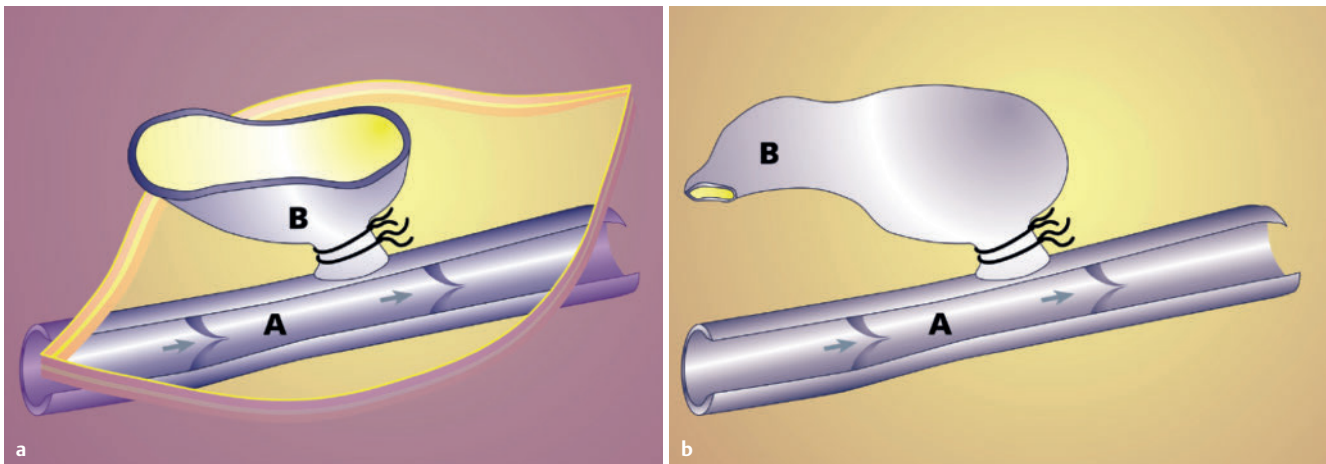
Für die Genese der Neoangiogenese scheint die Endothelhypoxie des Crossenstumpfes entscheidend zu sein, welche nach Crossenligatur auftritt. Sie führt zu einer Aktivierung von Endothelzellen und zu einer erhöhten Freisetzung von Entzündungsmediatoren. Entscheidend sind molekularbiologische Prozesse und eine Thrombozyten-Endothel-Interaktion [7,23,24,25,26,27] (► **Tab. 2**).

Eine eindeutige Begründung, warum die Neoangiogenese nur bei einem Teil der Patienten auftritt, konnte bisher noch nicht gefunden werden. Zusammengefasst kann man bezüglich dieses Phänomens mit Reinhard Fischer sagen: No stump – no stump related NA [25].

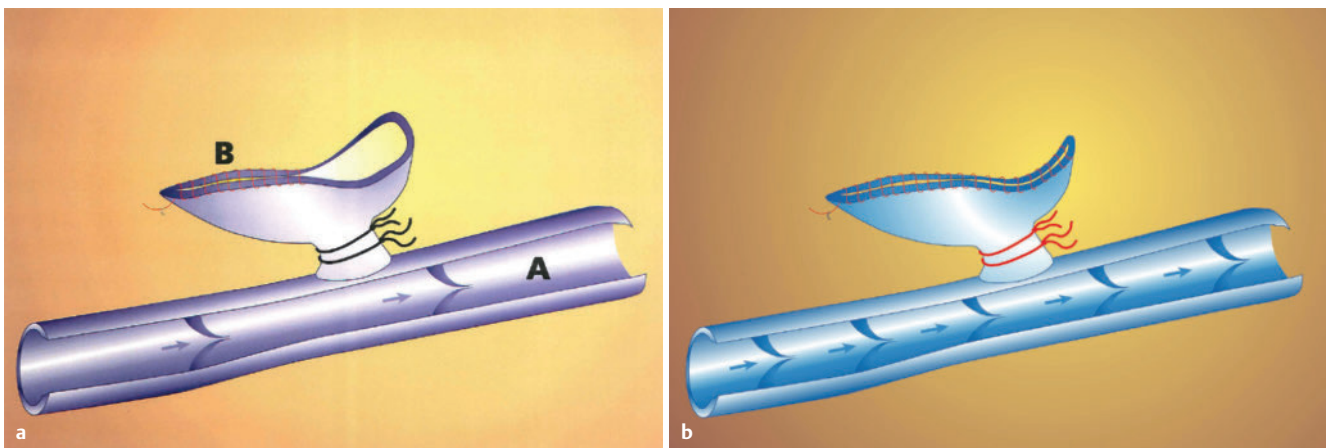
Rezidivprophylaxe

Vermeidbares Rezidiv

Diese Rezidivgruppe lässt sich im Vergleich zu den anderen Rezidivformen – zumindest in der Theorie – am leichtesten vermei-



► **Abb. 1** Langer Crossenstumpf (b) mit Verklebung des freien Stumpfendothels. A = V. femoralis, B = Crossenstumpf [31]



► **Abb. 2** Fortlaufende Proleneübernaht des Crossenstumpfes, so dass kein freies Stumpfendothel mit der Umgebung in Verbindung treten kann. A = V. femoralis, B = Crossenstumpf [3]

den, durch eine gute Ausbildung des Phlebologen bzw. Venenchirurgen sowie durch eine korrekte Diagnostik, Indikationsstellung und Operationstechnik.

Crossenregion

Operative Fehler an der Magna-Crosse (sapheno-femorale Junction) stellen eine bedeutsame Ursache für Rezidivkrampfader dar. Es besteht allgemeine Übereinstimmung, dass durch eine bündige Ligatur am Übergang der Magna Crosse zur V. femoralis mit Ligatur aller Seitenäste der Crosse und auch Ligatur von Seitenästen der V. femoralis die Häufigkeit des Crossenrezidivs reduziert werden kann [1,3,6,20,21,25,28].

Bei der Parva-Crossektomie kann die Rezidivprophylaxe zugleich schwieriger sein wegen evtl. aneurysmatischer Gastrocnemiusvenen, welche eng mit der Parva-Crosse verwachsen sein können. Eine Operation in Bauchlage des Patienten ist aus Gründen der Rezidivprophylaxe zu fordern. Dennoch muss man manchmal den operativen Eingriff limitieren und die eventuelle Entstehung eines Crossenrezidivs in Kauf nehmen, um bei der Präparation keine schwerwiegenden Blutungen oder Nervenläsionen zu provozieren (Reinhard Fischer mündliche Mitteilung).

Beinvarizen

Wenn alle relevanten Astvarizen bzw. Perforansinsuffizienzen operativ oder mittels Okklusion beseitigt worden sind, so hat man therapeutisch alles getan, um einem Rezidiv vorzubeugen.

Unvermeidbares Rezidiv

Leider lässt sich auch nach korrekter Crossektomie bzw. Behandlungstechnik die Entwicklung eines Rezidivs nicht völlig vermeiden.

Magna-Crosse

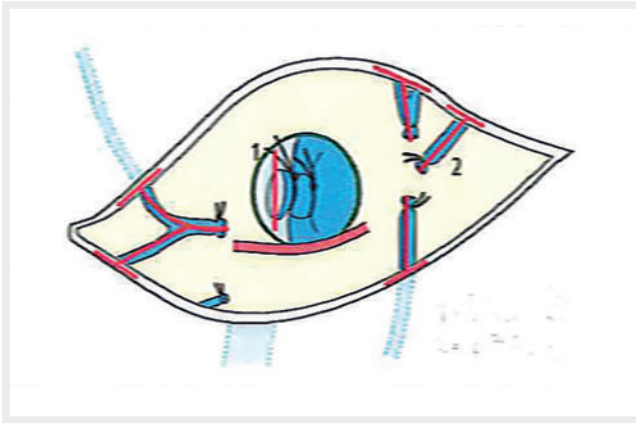
Die für den Chirurgen größte pathogenetische Bedeutung für die Entstehung eines Crossenrezidivs hat die Neoangiogenese.

Als prophylaktische Maßnahmen wurden hier neben einer exakten Crossektomie diverse Operations- und Barrieretechniken publiziert, welche alle in der Lage sind, die postoperative Refluxrate zu reduzieren (► **Tab. 3**).

Der entscheidende präventive Ansatz besteht darin, dass das nach der Crossenligatur weit klaffende freie Endothel abgedeckt oder eliminiert wird:

Langer Stumpf (► **Abb. 1**), Crossenübernaht (► **Abb. 2**), Extensive Crossektomie und Übernaht des Crossenstumpfes (► **Abb. 3**),

Elektrokoagulation mit Naht der Lamina cribrosa (▶ **Abb. 4**), diverse Patches (▶ **Abb. 5**) sowie die Stumpfexzision (▶ **Abb. 6**).



▶ **Abb. 3** Extensive Crossektomie mit Übernahme des Crossenstumpfes (1) sowie Exhairese der Crosseitenäste (rot dargestellt) bis weit in die Peripherie (2) [4]

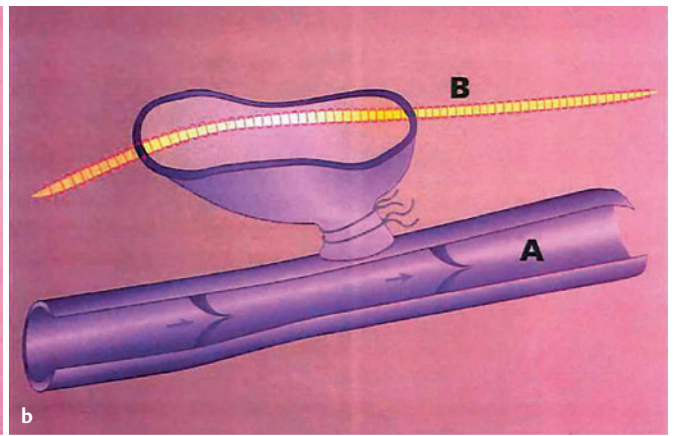
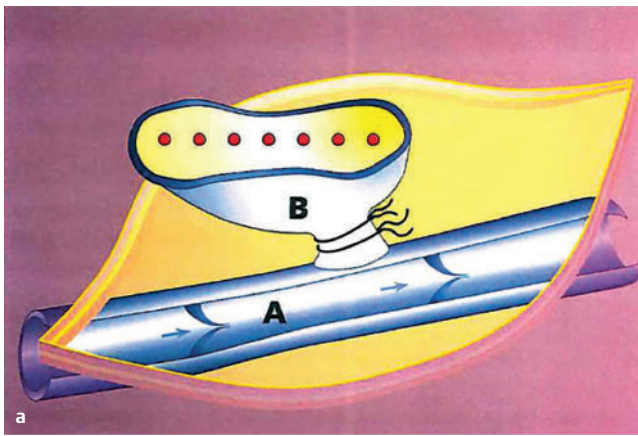
Die einfachsten Operationstechniken stellen diejenigen dar, welche auf einen Patch oder eine Stumpfexzision verzichten (▶ **Abb. 1** bis ▶ **Abb. 6**).

Bei der Crosse-Erstoperation konnten durch diese Techniken der NA-Protektion Ergebnisse zwischen 0% (Stumpfexzision bei einer Nachuntersuchungszeit von jedoch nur 3 Monaten) sowie 14% (PTFE-Patch NU 12 Monate) erzielt werden. Wenn man nur Nachuntersuchungszeiten von 2 Jahren bis 5 Jahren berücksichtigt so liegt die Refluxquote zwischen 1,5% und 3% [1,3,4,16,29,30,31,32,38]. (▶ **Tab. 3**)

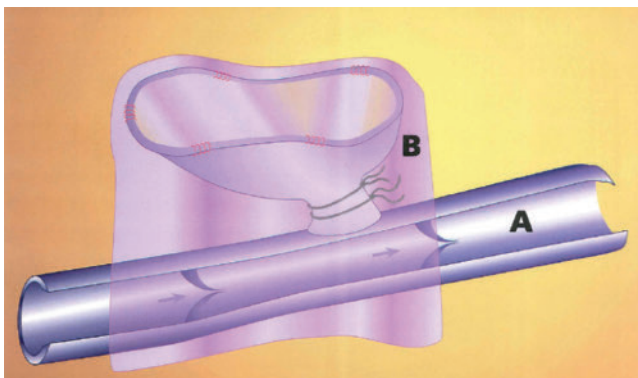
Auch bei der Rezidivchirurgie gibt es diverse Barrieretechniken wie Verschluss der Faszia pectinea, Silikonpatch, PTFE-Patch sowie Stumpfübernahme mit extensiver Crossektomie. Die postoperative Refluxquote liegt hier zwischen 65% und 2,4% [33,34,35,36,37] (▶ **Tab. 4**).

Beinvarizen

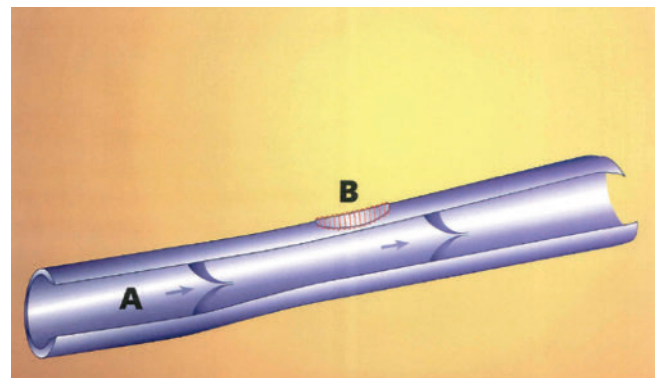
Diese Rezidivform, welche – wie bereits oben erwähnt – entweder durch genetische Faktoren oder durch eine ungünstige Lebensführung des Patienten (Bewegungsmangel, Übergewicht) zu suchen ist mit nachfolgendem Remodelling der Venenwand lässt sich operativ noch weniger als an der Crosse verhindern.



▶ **Abb. 4** Elektrokoagulation des Crossenstumpfes mit Naht der Lamina cribrosa (LaVaCro Studie). Links: A = V. femoralis, B = Crossestumpf. Rechts: A = V. femoralis; B = Nahtverschluss der Lamina cribrosa [32]



▶ **Abb. 5** Abdeckung des Crossenendothels durch diverse Patches mit dem Ziel der Verhinderung eines Kontaktes von Stumpfendothel mit Subkutangewebe. A = V. femoralis, B = Patch über dem Crossenendothel [1,16,29]



▶ **Abb. 6** Exzision des Crossenstumpfes aus der V. femoralis mit Nahtverschluss. Bei dieser Technik bleibt kein Stumpfendothel zurück. A = V. femoralis, B = Nahtverschluss des aus der V. femoralis exzidierten Crosse [30]

► **Tab. 3** Studien zur Neoangiogenese- und Protektion – Erstoperation [1,3,4,16,29,30,31,32,38]

Erstautor	Technik	Beine n =	Nu Monate	Reflux
Glass 1998 [29]	Cribriform Fasz. Mersilene Patch	127	>48	3,0%
Jaeschock 1996 [30]	Stumpfxzision	100	3	0%
Earnshaw 1998 [1]	PTFE-Patch	51	12	14,0%
De Maeseneer 2002 [16]	Silicon-Patch und Cribriform Fasz.	210	12	6,0%
Frings 2004 [31]	Langer Stumpf	65	9	5,0%
Frings 2004 [3]	Endothelnaht	70	24	3,0%
Frings 2010 [4]	Extensive CR	100	24	1,5%
Papapostolou 2013 [32]	Elektrokoagulation u. cribriforme Faszie	668	12	2,2%
Rass 2015 [38]	Extensive CR	129	60	1,6%

► **Tab. 4** Studien Neoangiogenese- und Protektion – Rezidivoperation [33,34,35,36,37]

Autor	J	Technik	Beine n =	Nu Monate	Reflux
Gibbs [33]	1999	Fasc. pectinea	34	>18	65%
De Maeseneer [34]	2004	Silicon-Patch	34	60	9%
Winterborn [35]	2007	PTFE	16	24	31%
Freis [36]	2016	PTFE	85	12	2,4%
Gerontopoulou (in press) [37]	2018	St-Übernaht Ext. Re-Cr	100	16	5%

Indikationsstellung zur Varizenchirurgie

Da ein Crossenrezidiv leider auch noch nach Dekaden auftreten kann, ist es ein Gebot der Klugheit, beim jüngeren Menschen (evtl. < 30 Jahre) die operative Indikation zurückhaltend zu stellen. Falls eine Behandlung unumgänglich ist, so sollten endovasale Techniken zum Einsatz kommen, bei denen eine spätere Re-Crossektomie leichter durchzuführen ist als ein Rezidiveingriff nach erfolgter Crossektomie.

Symptomatische Indikationsstellung

Nicht bei jedem Patienten ist eine kurative Indikationsstellung mit Erzielen von Rezidivfreiheit das primäre Behandlungsziel. Bei stark schmerzhaften Varizen, rezidivierenden Phlebitiden oder Varizenrupturen mit Blutungen sollte bei hochbetagten Patienten oder solchen mit internistischen Risikofaktoren die Varikosis schnell, sicher und risikolos eliminiert werden unter der Voraussetzung, dass minimalinvasive Techniken nicht sinnvoll sind. Zu diesem Kollektiv gehören auch Patienten mit geplanter Endoprothese bei schmerzhafter Coxarthrose oder Gonarthrose, die zusätzlich ein schmerzhaftes Lip-Lymphoedem inklusive Adipositas aufweisen. Bei einer solchen Konstellation ist die Empfehlung von Gehtraining und Gewichtsreduktion nicht zielführend. Auch hier ist das primäre Behandlungsziel die zügige und sichere Elimination der Varikosis damit die orthopädischen Operationen durchgeführt werden können. Erst nach einer solchermaßen erzielten Schmerzreduktion können physikalische Maßnahmen zur Entstauung, Gehtraining und Gewichtsreduktion

greifen. Ein eventuell sich später einstellendes Crossen- oder Varizenrezidiv kann dann unter deutlich günstigeren Umständen operativ oder minimal invasiv angegangen werden.

Identifizierung von Patienten mit geringem oder hohem Crossenrezidivrisiko.

Nach unserer Erfahrung haben schlanke oder mitteladipöse Patienten, welche bei der Operation wenig Verwachsungsgewebe in der Leiste aufweisen – das heißt also ohne vorausgegangene entzündliche Prozesse am Bein, Katheteruntersuchungen, ausgedehnte Vorbehandlung in Form von Sklerosierung oder Phlebektomie und wahrscheinlich auch ohne Tätowierung mit Affektion von Leistenlymphknoten – das geringste Risiko ein Crossenrezidiv zu erleiden. Diese geringe Rezidivgefahr wird seitens der Patienten unterstützt, wenn sie postoperativ einen Venen adäquaten Lebensstil weiter fortführen oder neu einhalten. Hierzu würden wir zählen die Beachtung eines Normgewichtes oder maßvollem Übergewichtes, Vermeiden von überflüssigem langen Sitzen und Stehen, ggf. Kompressionsstrumpf tragen bei beruflicher Belastung sowie regelmäßiger Ausdauerbewegung.

Beim operativen Verfahren der Crossenklappenkorrektur mit der extraluminale Valvuloplastie, wobei der Crossenstumpf ja nicht durchtrennt wird, kann eine endothelinduzierte Neoangiogenese definitionsgemäß nicht auftreten.

Diskussion

Die ernüchternden Ergebnisse einer Varizenchirurgie ohne Rezidivprophylaxe legen dem Chirurgen die Verpflichtung auf, Barriertechniken in das Behandlungsspektrum zu implementieren. Da durch operative Maßnahmen allein aufgrund der Neoangiogenese sowie des Remodellings der Venenwand in Zusammenhang mit diversen biochemischen und inflammatorischen Prozessen eine Crossenrezidivfreiheit über viele Jahre nicht zu erzielen ist, sollten auch nicht operative Maßnahmen in das Behandlungsspektrum aufgenommen werden.

Das Remodelling mit Progredienz der Varikosis lässt sich weder aufhalten noch ungeschehen machen mit völliger Rückbildung des Venenwandumbaus (reverses Remodelling). Ganz im Gegenteil finden sich die pathogenen biochemischen Veränderungen nicht nur in den eindeutig varikösen Varizen, sondern auch in Venensegmenten, die makroskopisch noch keine erkennbaren Wandveränderungen aufweisen. Diese Venen sind „potentiell varikös“ [9].

Dennoch sehen wir als Minimalprogramm bei der Rezidivprophylaxe die korrekte Crossektomie an. Zum State of the Art gehört jedoch heute verpflichtend der Einsatz einer Barriertechnik, wobei die Endothelkoagulation des Crossenstumpfes mit Naht der Lamina cribrosa [32] bzw. die extensive Crossektomie mit Stumpfübernaht [4] die einfachsten Techniken darstellen. Leider können auch diese verfeinerten Verfahren die Entstehung eines Crossenrezidivs langfristig nicht völlig verhindern. Die besten Ergebnisse belaufen sich nach 2 bis 5 Jahren auf 1,5 % bis 3 % Crossenreflux unter Studienbedingungen, wobei die Refluxraten im praktischen Klinikbetrieb mit Sicherheit höher ausfallen. Verlässliche, Duplex kontrollierte Studien über einen Zeitraum von deutlich mehr als 10 Jahren fehlen leider. Rass hat darauf hingewiesen, dass das Anästhesieverfahren der Tumesenzlokalanästhesie ebenfalls eine Neogangiogenese protektive Wirkung hat [38].

Eine optimale Rezidivprophylaxe muss somit auch nicht operative Verfahren zum Einsatz bringen. Ihr wesentlicher Ansatz besteht darin, dass man den Patienten zu einer antiinflammatorisch wirkenden Änderung seines Lebensstils mit Gewichtsreduktion und intensiven Ausdauerbewegungen anhält.

Obwohl die Varikosis und Venenklappeninsuffizienz prinzipiell als irreversible Veränderung anzusehen sind, lassen sie sich doch durch Kompressionsbehandlung und aktiven Einsatz der Muskel- und Gelenkpumpe teilweise kompensieren. Eine medikamentöse Tonisierung der Venen kann unterstützend wirken [9]. Man kann unterstellen, dass die beim Lipödem sinnvollen Maßnahmen in Form von antiinflammatorisch kohlehydratarmer (ketogene) Ernährung sowie Reduzierung des viszeralen Fettgewebes mit dadurch vermiedener Produktion von zahlreichen Hormonen und die Neoangiogenese fördernden Zytokine auch bei der Prävention des Varizenrezidivs empfehlenswert sind (ausführliche Diskussion bei [39]). Die Folgen von dennoch auftretenden Varizenrezidiven können minimiert werden, wenn die Patienten regelmäßig zur Nachuntersuchung erscheinen und ein sich anbahnendes Rezidiv im Frühstadium sklerosiert oder minimal invasiv eliminiert wird.

Die Patienten sollten idealer Weise schon präoperativ auf diese nicht operativen präventiven Maßnahmen hingewiesen werden.

Sie sind dann meist hochmotiviert und fragen von sich aus danach. Bei der Aufklärung spielt die Aufklärung über die Bedeutsamkeit einer venenbewussten Lebensführung mit Beachtung des Ge-

wichtsfaktors eine bedeutsame Rolle. Bei massivem Übergewicht in Kombination mit Lipödem sollte den Patienten zusätzlich eine antiinflammatorische Ernährung nahegelegt werden [39]. Da Gesundheitsaufklärung bekanntlich alleine nur wenig bewirkt, ist es vorteilhaft, die Patienten ein positives Bein- und Körpergefühl erfahren zu lassen, welches sich durch Ausdauerbewegung einstellt. Dieser Ansatz gelingt bei ambulanter oder kurzstationärer Durchführung der Varizenchirurgie kaum, wohingegen die Patienten bei vollstationärer Organisationsform Powerwalking und venengymnastische Übungen in der Gruppe durchführen können. Unsere Empfehlung dieses Programm auch nach der Entlassung weiter fortzuführen, wird in vielen Fällen dann tatsächlich realisiert, weil sie motiviert worden sind.

Prospektive Studien zur Effektivität dieser aus theoretischen Betrachtungen sinnvollen nicht operativen Formen der Rezidivprophylaxe fehlen jedoch und werden – da sie über einen langen Zeitraum angelegt werden müssten – auch nur schwerlich durchzuführen sein. Der Kosten reduzierende Einfluss einer solchen umfassenden Rezidivprophylaxe lässt sich somit nur erhoffen, aber zum jetzigen Zeitpunkt nicht sicher prognostizieren.

Ein zumindest theoretischer Behandlungsansatz könnte in Zukunft darin bestehen, dass Neoangiogenese-Hemmstoffe incl. Acetylsalicylsäure zum Einsatz kommen oder dass gar die genetischen Faktoren, welche für das Rezidiv verantwortlich sind – eliminiert werden könnten [40,41].

FAZIT

Die korrekte Crossektomie stellt eine Minimalanforderung zur Rezidivprophylaxe dar. Als State of the Art muss man heute die zusätzliche Implementierung einer Barriertechnik ansehen. Eine optimale Rezidivprophylaxe lässt sich jedoch nur durch den Einsatz von antiinflammatorisch wirkenden nicht operativen Maßnahmen erzielen. Hier müssen die Faktoren, welche mit einem Crossenrezidiv assoziiert sind – insbesondere Bewegungsmangel und viszerale Adipositas – genannt werden. Die Analyse von Daten aus der Literatur sowie die Berücksichtigung der Remodelling Hypothese führt zu diesem Behandlungsansatz, obwohl prospektive Studien dazu fehlen.

Interessenkonflikt

Die Autoren geben an, dass kein Interessenkonflikt besteht.

Literatur

- [1] Earnshaw JJ, Dqavies B, Harradine K et al. Preliminary results of PTFE patch saphenoplasty to prevent neovascularisation leading to recurrent varicose veins. *Phlebology* 1998; 13: 10–13
- [2] Frings AC. Der Einfluss der extensiven Crossektomie der Vena saphena magna auf die Neorefluxrate in der sapheno-femorale Junktions [Dis-

- sertation] Nordrhein-Westfalen, Bochum: Ruhr-Universität Bochum; 2016
- [3] Frings N, Nelle A, Tran Ph et al. Reduction of neoreflux after correctly performed ligation of the saphenofemoral junction. A randomized trial. *Eur J Vasc Endovasc Surg* 2004; 28: 246–252
- [4] Frings N, Frings AC, Tran P, Schubert R. Reduzierung des Neorefluxes an der V. saphena magna Crosse durch extensive Crossektomie. *Phlebologie* 2010; 40: 325–328
- [5] Loeprecht H. Varikose – chirurgische Therapie. *Der Chirurg* 1997; 68: 1048–52
- [6] Perrin MR, Guex JJ, Ruckley CV et al. Recurrent varices after surgery (REVAS), a consensus document. *Cardiovasc Surg* 2000; 8: 233–245
- [7] Frings N, Tran P, Nelle A et al. Crossekreuzdiv der V. saphena magna trotz korrekter Crossektomie: Neoangiogenese. *Phlebologie* 1999; 28: 144–148
- [8] Fischer R, Linde N, Duff C et al. Late recurrent saphenofemoral junction reflux after ligation and stripping of the greater saphenous vein. *J Vasc Surg* 2001; 34: 236–240
- [9] Buddecke E. Pathobiochemie des Venenwand in: Marshall M. Breu FX. *Handbuch der Angiologie – Arterien-, Venen- und Lymphgefäßerkrankungen in Klinik und Praxis*. Landsberg: ecomed, 2007: 1–10
- [10] Pfisterer L, König G, Hecker M et al. Pathogenesis of varicose veins – lessons from biochemistry. *Vasa* 2014; 43: 88–99
- [11] Göstl K, Obermayer A, Hirschl M. Pathogenesis of chronic venous insufficiency by obesity. *Phlebologie* 2009; 38: 108–113
- [12] Vlajinac HD, Marinkovic JM, Maksimovic MZ et al. Body mass index and primary chronic venous disease – A Cross-sectional study. *EJVS* 2012; 45: 293–298
- [13] Ellinghaus E, Ellinghaus D, Krusche P et al. Genome-wide association analysis for chronic venous disease identifies EFEMP1 and KCNH8 as susceptibility loci. *Sci. Rep.* 7, 45652; doi: 10.1038/srep45652 (2017)
- [14] Fiebig A, Krusche P, Wolf A et al. Heritability of chronic venous disease. *Springer*; 2010: Doi. 10.1007/s00439-010-0812-9
- [15] Fischer R, Chandler JG, Stenger D et al. Patient characteristics and physician-determined variables affecting saphenofemoral reflux recurrence after ligation and stripping of the great saphenous vein. *J Vasc Surg* 2006; 48: 81–87
- [16] De Maeseneer MG, Giuliani DR, Van Schil PE et al. Can interposition of a silicone implant after sapheno-femoral ligation prevent recurrent varicose veins? *Eur J Vasc Endovasc Surg* 2002; 24: 445–449
- [17] Glass GM. Neovascularization in recurrence of the varicose great saphenous vein following transaction. *Phlebology* 1987; 2: 81–91
- [18] Glass GM. Neovascularization in recurrence for varices of the great saphenous vein in the groin: Phlebography. *Angiology* 1988; 39: 577–582
- [19] Mumme A, Olbrich S, Barbara L et al. Validität der makroskopischen Identifikation von Neovaskulaten durch den Operateur. *Phlebologie* 2003; 32: 143–146
- [20] Frings N, Nelle A, Tran VTP et al. Unavoidable recurrence and neoreflux after correctly performed ligation of the saphenofemoral junction: neovascularisation? *Phlebologie* 2003; 32: 96–100
- [21] Mumme A, Olbrich S, Babera L et al. Sapheno-femorales Leistenrezidiv nach Stripping der Vena saphena magna: technischer Fehler oder Neovaskularisation. *Phlebologie* 2002; 31: 38–41
- [22] De Maeseneer M, Vandembroeck C, Hendriks J et al. Accuracy of duplex evaluation one year after varicose vein surgery to predict recurrence at the sapheno-femoral junction after five years. *Eur J Vasc Endovasc Surg* 2005; 29: 308–312
- [23] Fischer R, Kluess G, Frings N et al. Der aktuelle Stand der Magnacrossekreuzdiv-Forschung. *Phlebologie* 2003; 32: 54–59
- [24] Rewerk S, Noppeney T, Winkler M et al. Pathogenese der Primär- und Rezidivvarikosis an der Magna-Crosse. *Phlebologie*. 2007; 36: 137–142
- [25] Fischer R, Chandler JG, De Maeseneer M et al. The unresolved problem of recurrent saphenofemoral reflux. *Am Coll Surg* 2002; 195: 80–94
- [26] Pinedo HM, Verheul W, Amato RJD et al. Involvement of platelets in tumour angiologies? *Lancet* 1998; 352: 1775–1777
- [27] Kujath P, Michelsen A. Wunden – von der Physiologie zum Verband. *Dtsch Ärztebl* 2008; 105: 239–248
- [28] Mumme A, Hummel T, Burger P et al. Die Crossektomie ist erforderlich! Ergebnisse der Deutschen Leistenrezidivstudie. *Phlebologie* 2009; 38: 99–102
- [29] Glass GM. Prevention of sapheno-femoral and sapheno-popliteal recurrence of varicose veins by forming a partition to contain neovascularization. *Phlebology* 1998; 13: 3–9
- [30] Jaeschok RR, Bahrami F. The safe ligation of the saphenofemoral junction – a technical alternative. *Proceedings of the German Association for Phlebology, Berlin 1996; abstract 38*
- [31] Frings N, Tran P, Nelle A et al. Freies Endothel des Magna-Crossenstumpfes und Neoreflux/ Neoangiogenese. *Phlebologie* 2004; 33: 156–159
- [32] Papapostolou G, Altenkämper H, Bernheim C et al. The LaVaCro study: long-term results after saphenofemoral ligation and stripping of the great saphenous vein. *Phlebologie* 2013; 42: 253–260
- [33] Gibbs PJ, Foy DMA, Darke SG. Reoperation for recurrent saphenofemoral incompetence: a prospective randomized trial using a reflected flap of pectineus fascia. *Eur J Vasc Endovasc Surg* 1999; 18: 494–498
- [34] De Maeseneer MG, Vandembroeck CP, Van Schil PE. Silicone patch saphenoplasty to prevent repeat recurrence after surgery to treat recurrent saphenofemoral incompetence: Long-term follow-up study. *J Vasc Surg* 2004; 40: 98–105
- [35] Winterborn RJ, Earnshaw JJ. Randomized trial of polytetrafluorethylene patch insertion for recurrent great saphenous varicose veins. *Eur J Vasc Endovasc Surg* 2007; 34: 367–373
- [36] Freis H, Geier B, Mumme A et al. Barrier patch im plantation during redo surgery for varicose vein recurrences in the groin: 1-year results. *Ann Vasc Surg* 2016
- [37] Gerontopoulou SA, Kath W, Rass K. Short-term efficacy of inguinal reoperation for recurrent saphenofemoral incompetence using the stump suture technique. [in press]
- [38] Rass K, Frings N, Glowacki P, Gräber S, Tilgen W, Vogt T. Same site recurrence is more frequent after endovenous laser ablation compared with high ligation and stripping of the great saphenous vein: 5 year results of a randomized clinical trial (RELACS study). *Eur J Vasc. Endovasc Surg* 2015; 50: 648–656
- [39] Faerber G. Adipositas und chronische Inflammation bei phlebologischen und lymphologischen Erkrankungen. *Phlebologie* 2018; 47: 55–65
- [40] Frings N. Update zur Neoangiogeneseforschung an der Magna-Crosse 53. Jahrestagung der Deutschen Gesellschaft für Phlebologie: Berlin 2011; Vortrag
- [41] Frings N. Pharmakologische Hemmung der Neoangiogenese (NeoA) an der Magna-Crosse durch Acetylsalicylsäure – eine Pilotstudie. 53. Jahrestagung der Deutschen Gesellschaft für Phlebologie: Berlin 2011; Vortrag